Cirugía de los tumores laríngeos benignos

C. Conessa, S. Hervé, E. Roguet, J. Gauthier, J.-L. Poncet

La cirugía de los tumores laríngeos benignos recurre a dos tipos de vías de acceso, la endoscópica y la laterocervical. Mediante la primera, la exéresis tumoral puede realizarse utilizando el láser o el microinstrumental laríngeo. La elección de una técnica respecto a la otra depende en esencia de la práctica del cirujano, pero también de la facilidad de la exposición de la endolaringe. Este último punto es fundamental para el empleo del láser. La vía endoscópica permite así tratar la mayor parte de los tumores laríngeos benignos. No obstante, en algunos casos se muestra insuficiente y es obligatorio el acceso cervical. La vía laterocervical permite acceder a la laringe atravesando la membrana tirohioidea o la lámina del cartílago tiroides por una tirotomía. El conocimiento de estas técnicas de acceso lateral a la laringe permite realizar el tratamiento de los tumores benignos que no puede efectuarse por vía endoscópica. Por ello, el cirujano debe conocer bien todos estos procedimientos, a fin de tratar lo mejor posible estas enfermedades.

© 2006 *Elsevier SAS. Todos los derechos reservados.*

Palabras Clave: Laringe; Tumores benignos; Microcirugía; Láser; Cirugía

Plan

- **Introducción** 1
- **Microcirugía endoscópica** 1
  - Preparación del paciente 2
  - Técnicas anestésicas 2
  - Colocación del paciente 2
  - Técnicas quirúrgicas 3
  - Indicaciones 4
  - Tratamiento postoperatorio 4
- **Acceso cervical de la pared lateral de la laringe** 4
  - Reseña anatómica 4
  - Técnicas quirúrgicas 4
  - Variantes 6
  - Cuidados postoperatorios 6
- **Indicaciones** 6
  - Papilomatosis laríngea 6
  - Quistes laríngeos 8
  - Laringoceles 8
  - Tumores vasculares 8
  - Tumores musculares 9
  - Lipomas 9
  - Tumores glandulares 9
  - Tumores neurales 9
  - Paragangliomas 10
  - Tumores cartilaginosos 10
  - Depósitos de amiloide 10
- **Conclusión** 10

Introducción

Los tumores laríngeos benignos corresponden a neoformaciones que representan un grupo heterogéneo de lesiones. Pueden dividirse en tres subgrupos de incidencia decreciente:

- tumores benignos de las cuerdas vocales, constituidos por las lesiones disfuncionales o exudativas, las lesiones quísticas y las cicatrices de las cuerdas vocales;
- papilomatosis laríngea;
- otros tumores laríngeos benignos, que son lesiones excepcionales.

El primer subgrupo no se estudia aquí, ya que su tratamiento se describe en otro artículo de la *Encyclopédie Médico-Chirurgicale* [1].

Por tanto, se describirá el tratamiento del resto de las enfermedades laríngeas benignas que, a pesar de ser poco frecuentes, requieren un tratamiento específico. Al hacer referencia sólo a los tumores benignos, se excluirá todo el apartado oncológico, así como todas las lesiones precancerosas.

Estos tumores poco frecuentes de la laringe se tratan sobre todo mediante una cirugía de exéresis con microcirugía endoscópica (láser o microinstrumental), pero en algunos casos, como en los tumores sólidos o voluminosos, resulta más apropiado un acceso laterocervical.

Microcirugía endoscópica

La microcirugía endoscópica se describió hace treinta años [2], pero tuvo su verdadero auge al principio de la década de 1980, y ello gracias a la mejor comprensión de la mecánica y de la fisiopatología glótica por una

parte, y al desarrollo de numerosos avances técnicos por otra. Dichos avances son: la laringoscopia directa en suspensión, el microscopio quirúrgico binocular [3], el microinstrumental derivado de los que se emplean en otología, los progresos de la anestesia y la aparición del láser, sobre todo el CO_2. La elección entre microinstrumental o láser suele ser personal, según las preferencias del cirujano.

Preparación del paciente

Como en toda intervención quirúrgica, la cirugía endoscópica de los tumores laríngeos benignos debe estar indicada, y el paciente debe recibir un consentimiento informado que incluya las modalidades, los riesgos y las contraindicaciones de la intervención que se va a realizar. En todos los casos, un estudio exhaustivo, en ocasiones mediante pruebas de imagen, pero sobre todo por laringoscopia directa e indirecta, permite una evaluación física y funcional del tumor, así como un diagnóstico anatomopatológico por medio de biopsias. El paciente también debe remitirse a un logopeda, que se ocupa de la rehabilitación posquirúrgica. Asimismo, se debe identificar y tratar un posible reflujo gastroesofágico.

Técnicas anestésicas

Técnicas de ventilación

La ventilación «jet» (a chorro) constituye una alternativa atractiva a la intubación orotraqueal, sobre todo cuando la intervención es breve [4]. Esta técnica consiste en la introducción de un catéter protegido en las vías respiratorias superiores, y conectado a un sistema de ventilación de alta frecuencia. Una válvula fragmenta un flujo gaseoso a una frecuencia elevada (50-600 ciclos/min), alta presión (2-5 bares) y pequeños volúmenes (50-200 ml). El respirador controla y regula la presión traqueal y la relación inspiración/espiración. Dicho aparato reduce la frecuencia, e incluso se detiene si aumenta la presión endotraqueal (obstrucción de las vías respiratorias superiores). Esta técnica garantiza la oxigenación, permite alternar entre ventilación y apnea si la intervención lo requiere y despeja el campo quirúrgico, pero no protege contra la inhalación. Sólo están autorizados los respiradores que miden la presión teleespiratoria. La mezcla gaseosa inspirada suele estar compuesta de aire y de oxígeno en una proporción 2:1. La ventilación «jet» por vía intercricotiroidea es la más utilizada. Cuenta con numerosas ventajas: independencia entre ventilación y acto quirúrgico, fácil realización en los casos de intubación difícil, colocación sencilla del catéter y creación de una presión positiva residual espiratoria, que optimiza la oxigenación. La máxima eficacia se obtiene cuando se expone la laringe, ya que esta técnica abre la glotis. No obstante, existen riesgos: neumotórax, traumatismo traqueal y, sobre todo, enfisema cervical por una falsa vía cervical del catéter. Esto puede agravarse de forma dramática en un paciente de por sí difícil de intubar. Las contraindicaciones de la ventilación «jet» son la infección cervical, los trastornos de la hemostasia y las extensiones subglóticas de los carcinomas. La ventilación «jet» transglótica es la alternativa de elección de algunos equipos.

Cirugía con microinstrumental

Se puede escoger cualquier tipo de anestesia general con ventilación controlada. Sin embargo, deben cumplirse algunos aspectos:

- la suspensión laríngea es reflexógena, por lo que resulta indispensable una analgesia profunda;
- una adecuada exposición laríngea puede requerir la curarización;
- la intubación traqueal debe realizarse con un tubo de pequeño calibre, de forma que se deje al cirujano el campo quirúrgico lo más amplio posible.

Cirugía con láser

Es obligatorio que la anestesia sea general intravenosa, en la que se excluyan de forma imperativa, con independencia del modo ventilatorio escogido, una concentración parcial de oxígeno inspirado (FiO_2) superior al 30% (por los riesgos de combustión), el protóxido de nitrógeno (mantiene la combustión) y los anestésicos halogenados (creación de metabolitos tóxicos). Asimismo, es obligatorio proteger el tubo respiratorio o el catéter de ventilación «jet» frente al rayo láser, que presenta el riesgo de calentarlo, mediante una hoja de aluminio o cobre alrededor del tubo y con apósitos húmedos colocados en la subglotis. Además, se recomienda inflar el balón del tubo con suero fisiológico [5].

La cirugía de los tumores laríngeos en ventilación espontánea sin intubación traqueal no está muy difundida. Puede considerarse para las lesiones de la comisura posterior. La técnica despeja por completo el campo quirúrgico y limita de forma considerable el riesgo de quemadura de las vías respiratorias (por ausencia de combustible), pero está dirigida a los pacientes con buen estado general, con unos pulmones sanos, y requiere una gran experiencia en este tipo de anestesia [6].

En todos los casos, el período postoperatorio está dominado por el riesgo de aparición de complicaciones ventilatorias. Lo más frecuente es la disnea alta, que puede aparecer por dos razones esenciales: la obstrucción por un tumor no resecado en su totalidad y el edema laríngeo consecutivo a la intervención quirúrgica. Estas complicaciones deben prevenirse de forma sistemática mediante la desobstrucción de las vías respiratorias al final de la intervención, el empleo exclusivo de gasas con hilo de seguridad, el uso de corticoterapia sistémica y de aerosoles, la oxigenoterapia normobárica, la posición semisentada y la vigilancia durante al menos 2 horas en la sala de recuperación.

Colocación del paciente

La posición quirúrgica del paciente es siempre la misma, con independencia de la técnica escogida (microinstrumental o láser): decúbito supino, flexión cervical e hiperextensión de la cabeza respecto al cuello. Esta posición permite despejar de forma adecuada la comisura anterior y relajar las cuerdas vocales. El laringoscopio (se escoge el más ancho posible) se introduce con cuidado de no lesionar los dientes de la arcada superior, que siempre se protegen mediante un protector dental. La exposición laríngea debe ser perfecta, sobre todo en lo referente a la comisura anterior; asimismo, no hay que dudar en dedicar tiempo a una buena colocación del laringoscopio y pedir una curarización del paciente por parte del anestesista. Acto seguido, se fija el laringoscopio mediante un brazo elevador, que se coloca sobre una mesita pretorácica o sobre el tórax del paciente. La exposición adecuada de la comisura anterior puede requerir la colocación de una cinta adhesiva presionando los relieves laríngeos y fijada a la mesa quirúrgica.

En el caso concreto de la cirugía con láser, la cara del paciente debe protegerse mediante paños húmedos fijados al laringoscopio (Fig. 1). Hay que cubrir toda la cara, sobre todo los ojos y los párpados. El tórax también se tapa con un campo. Por último, todo el personal presente en el quirófano debe llevar gafas especiales de protección, la puerta debe cerrarse y un cartel ha de advertir a las personas del exterior del quirófano del uso del láser.

Figura 1. Protección de la cara del paciente mediante paños húmedos en la cirugía laríngea con láser de CO_2.

Figura 2. Colocación típica para la microcirugía laríngea con láser de CO_2 por vía endocópica.

El microscopio quirúrgico, con una distancia focal de 350 o 400 mm, dotado de la lente del láser y de su micromanipulador, se coloca por delante del extremo distal del laringoscopio (Fig. 2).

Los instrumentos de fonocirugía son bien conocidos [1]. No se deben olvidar las gasas con hilos de seguridad, que se humidificarán para proteger la subglotis, en caso de emplear láser, ni una pinza de coagulación bipolar adaptada a la laringe, para tratar una posible hemorragia.

Técnicas quirúrgicas

Cirugía con microinstrumental

La cirugía de exéresis de los tumores laríngeos benignos debe ser lo menos agresiva posible, buscando conservar el máximo de mucosa, así como el ligamento vocal y los cartílagos. El tumor se sujeta con delicadeza mediante una micropinza del tamaño apropiado, y se tracciona hacia la línea media. La sección mucosa se realiza acto seguido mediante microtijeras, justo por la implantación del tumor, sobre la mucosa sana. Se debe intentar no afectar a los cartílagos ni al ligamento vocal [1]. La hemostasia de la porción seccionada puede realizarse mediante la aplicación de una gasa embebida en suero con adrenalina o por electrocoagulación bipolar. La pieza quirúrgica siempre se orienta y se remite al laboratorio de anatomía patológica para asegurarse de su benignidad.

Cirugía con láser

El láser de CO_2 es el más utilizado en laringología, por lo que serán sus modalidades de uso las que expondremos. Las propiedades físicas del láser ya se han descrito en numerosos trabajos médicos [1, 7, 8], de ahí que no se estudiarán aquí en detalle. Debe recordarse que sus efectos son térmicos, y corresponden a la transformación de la energía láser en calor en el mismo interior de los tejidos. Ahora bien, en torno a los 70 °C las proteínas se coagulan. Este efecto puede ser beneficioso si se pretende coagular vasos de pequeño calibre (hasta 0,5 mm de diámetro medio), pero también puede ser nefasto al modificar las características vibratorias de la mucosa e inducir una cicatriz rígida. Alrededor de los 100 °C, las células explotan debido a la vaporización del agua intra y pericelular. Este fenómeno puede proporcionar un efecto de corte si el haz es lo bastante fino. Los láseres actuales ofrecen unas dimensiones de *spot* de 300 µm.

Por tanto, en el punto de impacto del láser las células explotan, lo que crea un cráter de destrucción cuyas dimensiones dependen de las características físicas del láser empleado (potencia, tiempo de emisión, tamaño del haz). Alrededor de dicho cráter, se puede encontrar una estrecha banda de tejido necrótico, carbonizado, cuyo espesor no depende de la potencia utilizada, sino del tipo de láser, es decir, del modo de interacción con la materia. Con el láser de CO_2, esta banda tiene un espesor medio de 50 µm. Alrededor de esta zona se extiende otra más o menos amplia en la que las proteínas tan sólo se coagulan. La amplitud de esta banda depende menos de la potencia escogida que del tiempo de emisión. Cuanto más prolongado sea éste, más marcado será el efecto. Por ello, resulta preferible usar el modo pulsado, que permite aplicar la energía escogida durante períodos muy breves. En ese caso se favorece el efecto de sección respecto al de coagulación, incluso a potencias de 10 W. De este modo, la amplitud de la banda del efecto térmico o de coagulación disminuye de forma considerable, sobre todo en profundidad, lo que conserva la lámina propia.

El haz del láser de CO_2 corresponde al infrarrojo (longitud de onda de 10.600 nm), y es invisible, por lo que es preciso acoplarle un láser visible de poca potencia (helio-neón rojo) para poder dirigirlo hacia el objetivo. Se debe verificar la convergencia de ambos haces antes de cada intervención, pues ésta condiciona la precisión de la cirugía. Además, como el haz láser se absorbe por el vidrio, no puede ser conducido por fibras ópticas. Por tanto, para la cirugía laríngea debe emplearse mediante un microscopio quirúrgico. De este modo, ambos haces se dirigen hasta el objetivo mediante una serie de espejos semitransparentes y un micromanipulador. El haz láser se focaliza a la misma distancia que el binocular quirúrgico, por lo general a 40 cm, lo que permite visualizar de forma adecuada las lesiones que van a tratarse y lograr un punto de impacto muy preciso.

Romanet y Morizot han descrito perfectamente los accidentes e incidentes del láser de CO_2 en otorrinolaringología en la ponencia de la SFORL de 1983 [8]. La desviación del rayo se debe a la reflexión del haz en una superficie reflectante, en cuyo caso puede lesionar al

personal presente en el quirófano o la vía respiratoria del paciente en un sitio no deseado. En esas circunstancias pueden provocarse quemaduras cutáneas, labiales u oculares, pero también un neumomediastino, un neumotórax, un enfisema cervical, e incluso una hemorragia por lesión del ligamento tirotraqueal. Esto se evita si se respetan las normas de precaución ya descritas en la colocación del paciente.

Otro peligro radica en la aplicación de una potencia demasiado elevada, lo que conlleva una vaporización y una zona de coagulación excesivas, sobre todo en profundidad y, por tanto, el riesgo de provocar una sinequia entre la mucosa del borde libre y el ligamento vocal, o incluso una zona de rigidez mucosa demasiado significativa. El medio de prevención más eficaz consiste en emplear las menores potencias posibles y mediante un medio pulsado. Otro medio consiste en traccionar de forma adecuada la lesión para llevarla hacia la línea media, de modo que se seccione en superficie. No obstante, el riesgo de lesión subglótica por traspaso del rayo es mayor, y requiere una protección de esta región mediante gasas húmedas.

Por último, el tubo endotraqueal o la utilización de un gas explosivo pueden provocar inflamaciones, susceptibles de seguirse de perforaciones y quemaduras graves de la tráquea y la laringe, así como de contusiones pulmonares [9]. La prevención de este accidente dramático pasa por la protección del tubo mediante aluminio y compresas húmedas, por el relleno con agua del balón del tubo y por el uso de una FiO_2 del 40% como máximo [10]. En caso de administración de oxígeno puro, no debe aplicarse hasta que hayan pasado diez segundos del disparo del láser.

Indicaciones

El láser tiende a suplantar a la cirugía mediante microinstrumental en el tratamiento de los tumores laríngeos, sobre todo los benignos. No obstante, Benninger [11], en un estudio aleatorizado prospectivo, realizado en 37 pacientes con pólipos, nódulos y quistes mucoides de las cuerdas vocales, no ha mostrado diferencias significativas en términos de cicatrización y de resultados funcionales entre la microdisección y la cirugía con láser. La elección entre ambas técnicas depende, por tanto, de las preferencias y del material de cada cirujano.

Tratamiento postoperatorio

El tratamiento postoperatorio comienza de inmediato tras la intervención, e incluye:

- tratamiento antibiótico de amplio espectro (del tipo amoxicilina/ácido clavulánico) por vía general, si la resección ha sido amplia o se ha tratado un mucocele;
- corticoterapia general en una pauta corta (metilprednisolona: 1 mg/kg/24 horas durante algunos días);
- corticoterapia local con aerosol o en pulverizaciones laríngeas (beclometasona) durante una semana;
- reposo vocal durante una semana, con recomendación de no susurrar, porque el susurro requiere una voz laríngea para ser audible;
- enseguida, una reeducación logopédica, hasta la recuperación de una voz de buena calidad.

■ Acceso cervical de la pared lateral de la laringe

Reseña anatómica [12, 13]

La exéresis de un tumor laríngeo benigno por vía cervical requiere la exposición y abertura de la laringe.

> **“ *Punto importante***
>
> La cirugía endoscópica puede realizarse con microinstrumental o con láser, sobre todo de CO_2. La elección entre ambas técnicas depende sobre todo de la práctica del cirujano. La mayoría de los tumores laríngeos benignos se puede tratar por esta vía endoscópica.

Este recuerdo se limitará a describir la anatomía tal como se encuentra al realizar el acceso de la cara lateral de la laringe, que de la superficie a la profundidad muestra: la piel, el tejido celular subcutáneo y el platisma, y después dos planos musculoaponeuróticos formados por los músculos infrahioideos recubiertos por las hojas de la capa media de la fascia cervical. El esternohioideo y el omohioideo forman el plano superficial, mientras que el profundo consta del tirohioideo en la parte superior y el esternotirohioideo en la inferior.

Por detrás de la línea oblicua del cartílago tiroides y sobre la cara posterolateral del cricoides se encuentran las inserciones de los fascículos del músculo constrictor inferior de la faringe.

La cara lateral de la laringe se encuentra en profundidad a estos planos, y en ella se encuentran, en sentido superoinferior: la membrana tirohioidea, el cartílago tiroides, la membrana cricotiroidea y el cartílago cricoides.

El acceso quirúrgico de esta región presenta como principal recuerdo peligroso el paso de la rama interna del nervio laríngeo superior y del pedículo vascular homónimo.

El nervio laríngeo superior, nacido en el ganglio inferior del nervio vago, pasa primero bajo los vasos carotídeos antes de penetrar en esta región y de dividirse por detrás y por debajo del tubérculo del asta superior del hueso hioides.

Entonces da una rama inferior, que desciende a lo largo y por delante del borde superior del constrictor inferior e inerva al músculo cricotiroideo, y una rama superior de la que depende la sensibilidad del nivel subglótico de la laringe, lo que constituye toda su relevancia y la necesidad de conservarla en esta cirugía.

Su trayecto dentro del espacio tirohioideo y, sobre todo, la localización precisa de su penetración se describen de forma muy diferente según los autores.

A lo largo de su recorrido, éste describe una curva de concavidad superior, paralela al asta superior del hueso hioides, y penetra, con los vasos laríngeos superiores, en la laringe a través de la membrana tirohioidea. El orificio de entrada se sitúa verticalmente a la unión del tercio medio con el tercio inferior y en sentido horizontal respecto al borde posteromedial del músculo tirohioideo.

La arteria laríngea superior nace de modo precoz de la arteria tiroidea superior. Penetra en la región tirohioidea frente al extremo superior del asta superior del cartílago tiroides y, después de un trayecto algo horizontal, entra en el orificio tirohioideo, siempre por debajo de la rama interna del nervio laríngeo superior.

Técnicas quirúrgicas

Se puede acceder a la laringe por vía anterior o lateral. Las intervenciones propuestas van desde la más sencilla, que consiste en la abertura de la membrana tirohioidea, a la laringectomía total, pasando por todas las cirugías parciales laríngeas realizadas en las enfermedades malignas, y que a veces se indican ante tumores

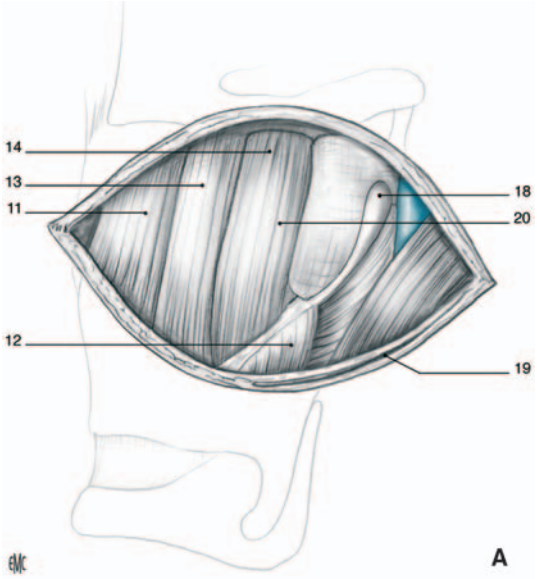

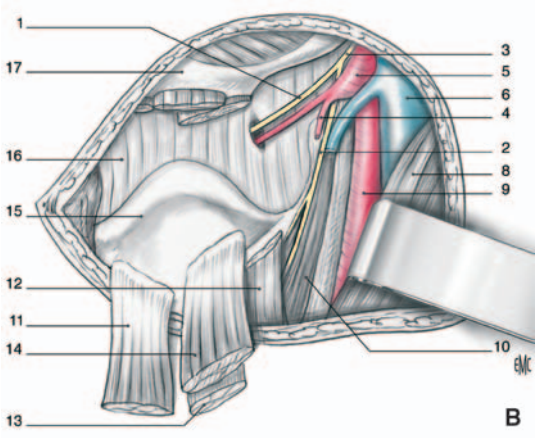

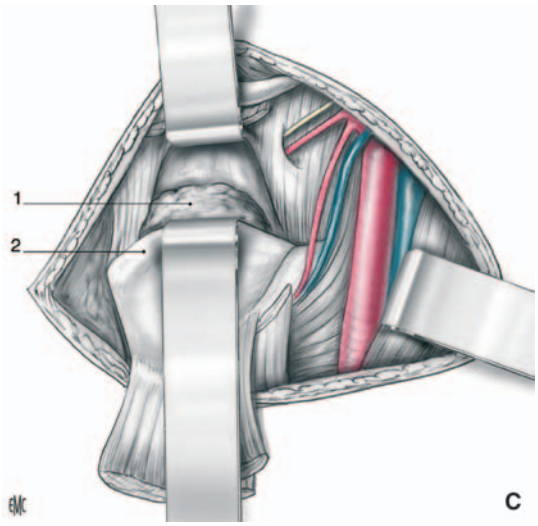

Figura 3. Acceso lateral de la laringe por la membrana tirohioidea. A. Exposición de la región tirohioidea. B. Sección de los músculos infrahioideos y visualización de la membrana tirohioidea. C. Abertura de la membrana tirohioidea.
1. Rama interna del nervio laríngeo superior; 2. rama externa del nervio laríngeo superior; 3. pedículo arterial laríngeo superior; 4. arteria tiroidea superior; 5. carótida externa; 6. yugular interna; 7. vena tiroidea superior; 8. músculo esternocleidomastoideo; 9. carótida común; 10. músculo constrictor inferior de la faringe; 11. músculo esternohioideo; 12. músculo esternotiroideo; 13. músculo omohioideo; 14. músculo tirohioideo; 15. lámina tiroidea; 16. membrana tirohioidea; 17 hueso hioides; 18. asta superior del cartílago tiroides; 19. platisma; 20. espacio tirohioideo recubierto por la lámina de la fascia cervical.

benignos recidivantes o voluminosos. El objetivo aquí no será describir todas estas intervenciones (la mayor parte de ellas ya se ha expuesto a la perfección en el tratamiento de los tumores malignos de la laringe). Por tanto, los autores se limitarán a la descripción de las vías de acceso laterales de la laringe, que permiten realizar la exéresis de la mayor parte de los tumores benignos desarrollados en el espacio paraglótico.

Se describirán dos técnicas quirúrgicas, el acceso lateral de la laringe por la membrana tirohioidea y por tirotomía.

Anestesia

Es de tipo general con intubación orotraqueal, si es posible. De lo contrario, se efectúa primero una traqueotomía bajo anestesia local, que se realiza en caso de dificultades de intubación, sobre todo ante tumores voluminosos y sólidos, o cuando la resección tumoral conlleva el riesgo de provocar una disnea postoperatoria por edema o hemorragia.

Posición quirúrgica

El paciente se coloca en decúbito supino, con la cabeza ligeramente en hiperextensión y girada al lado opuesto de la lesión. El cirujano se coloca en el lado de la lesión, y el ayudante frente a él. Antes de iniciar la intervención, se realiza una desinfección cutánea y se ponen cuatro campos quirúrgicos para dejar visible la región cervical anterolateral.

Intervenciones de acceso lateral de la laringe

Por la membrana tirohioidea (Fig. 3)

La intervención consta de cuatro tiempos quirúrgicos.

Incisión. El trazo de la incisión se dibuja previamente en la piel con un rotulador dermográfico.

La incisión se realiza de forma preferente en un pliegue natural del cuello, algo arqueada, desde el borde anterior del músculo esternocleidomastoideo hasta la línea media por delante, sobrepasándola ligeramente. La incisión se sitúa frente a la mitad superior de la lámina tiroidea.

La incisión comprende la piel, el tejido celular subcutáneo y el músculo platisma homolateral, hasta las aponeurosis de los músculos esternohioideo y omohioideo. La disección se realiza a continuación por debajo del plano de estos músculos, lo que permite exponer la región tirohioidea.

Exposición de la región quirúrgica. Los tejidos conjuntivos y adiposos anteriores a la vena yugular interna se liberan, y después el músculo esternocleidomastoideo se rechaza hacia detrás, así como el eje yugulocarotídeo. Esta maniobra permite liberar la pared faringolaríngea lateral.

El tronco tirolinguofacial y el pedículo tiroideo superior se marcan, y más tarde, en profundidad, el nervio laríngeo superior.

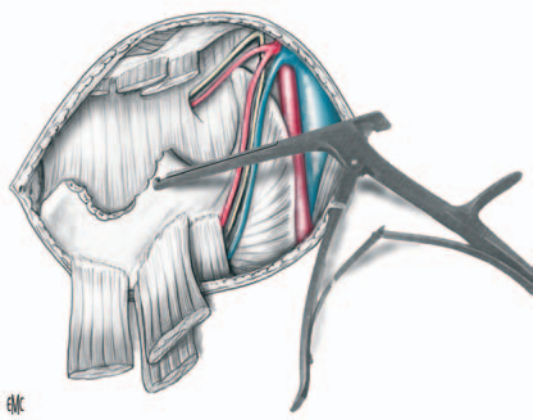

Figura 4. Acceso lateral de la laringe. Tirotomía lateral con resección de la parte superior del ala tiroidea.

Para obtener una mejor exposición de esta región, se pueden seccionar los músculos esternohioideo, omohioideo y tirohioideo sobre el borde inferior del hueso hioides, y se rechazan hacia abajo. De este modo se expone toda la parte anterolateral de la membrana tirohioidea. La rama interna del nervio laríngeo superior debe visualizarse de forma correcta para no lesionarla.

La membrana tirohioidea se abre frente al tumor si éste abomba dicha membrana, de lo contrario se realiza una incisión horizontal en el borde superior del cartílago tiroides.

Exéresis tumoral. Se coloca un separador en la parte superior de la incisión de la membrana y otro en la parte inferior, lo que permite elevar el hueso hioides y descender la lámina tiroidea. De este modo se abre de forma amplia el espacio paraglótico, lo que permite una exéresis tumoral más fácil.

La disección continúa después a lo largo de la cara medial del cartílago tiroides, y en sentido medial en el espacio paraglótico. Se trata de una disección prudente para no abrir la mucosa laríngea.

En el caso de un quiste, se realiza su punción una vez liberados dos tercios del mismo para descomprimirlo y permitir una disección más fácil de su tercio medial. Mediante esta técnica se evita la abertura de la mucosa laríngea [14]. Esta parte medial se secciona tras su ligadura o coagulación con pinza bipolar. En el caso de un laringocele, la descompresión no es necesaria y la disección se continúa hasta su pedículo, que se secciona tras ligarlo. Ante un tumor sólido, su tracción hacia afuera permite separarlo por completo del espacio paraglótico.

Cierre. La membrana tirohioidea se cierra, y después se suturan los músculos para reconstruir el plano muscular infrahioideo. Los planos superficiales se cierran sobre un dren de aspiración.

La intervención finaliza con una endoscopia laríngea si no se ha realizado una traqueotomía. Esta exploración permite verificar el estado de la luz laríngea y la ausencia de hematoma del espacio paraglótico o de un edema laríngeo demasiado significativo como para requerir una traqueotomía de seguridad antes de la extubación.

Por tirotomía (Fig. 4)

Se describirá el tipo de técnica más citado en la bibliografía [13, 15-17]. Esta intervención permite un acceso más amplio de la región lateral de la laringe respecto a la operación anterior, y necesita de forma sistemática una traqueotomía previa bajo anestesia local.

La incisión es idéntica a la de la intervención precedente, por lo que se describirá a partir del acceso a la región quirúrgica.

Exposición de la región quirúrgica. Los músculos infrahioideos se seccionan, y pueden aplicarse suturas en las zonas de sección para facilitar su separación y su sutura al finalizar la intervención. El pericondrio de la mitad superior del ala tiroidea se expone de forma prudente para no lesionarlo. Después se realiza una incisión a lo largo del borde anterior del cartílago tiroides, que se continúa con otra incisión dirigida a lo largo del borde superior de la lámina tiroidea hasta la base del asta superior del cartílago tiroides. El pericondrio externo se despega en sentido posteroinferior, hasta la línea oblicua del ala tiroidea. A continuación se realiza el despegamiento del pericondrio interno de la lámina tiroidea con un despegador. Al quedar expuesta la lámina tiroidea, puede resecarse en fragmentos mediante una pinza de sacabocados o en bloque, tras su sección horizontal con una sierra oscilante adaptada a la laringe. Una vez realizada la exéresis del cartílago, en esta fase de la intervención suele ser visible una curvatura producida por el tumor.

Exéresis tumoral. La incisión horizontal del pericondrio interno permite exponer la parte lateral del tumor, y después se realiza la disección y exéresis del mismo según los principios descritos con anterioridad.

La cavidad producida por la ablación del tumor se inspecciona de forma minuciosa para realizar la hemostasia de cualquier hemorragia y localizar un posible desgarro de la mucosa, que se sutura con hilo reabsorbible de 3/0.

Cierre. Se suturan los diferentes planos: pericondrio interno, luego el externo y los músculos infrahioideos. La piel se cierra sobre un dren de aspiración para evitar un hematoma o un enfisema subcutáneo.

Variantes

Se han descrito otras técnicas de tirotomía. La Figura 5 recoge las más frecuentes [18-21].

Cuidados postoperatorios

Los cuidados postoperatorios suelen ser sencillos. El dren de aspiración se retira el primer o segundo día tras la intervención. El orificio de la traqueotomía puede cerrarse el tercer o cuarto día postoperatorio. El tratamiento posquirúrgico comienza justo tras la intervención. Cuando se ha abierto la mucosa consta de:

- antibioticoterapia de amplio espectro por vía general (del tipo de la amoxicilina/ácido clavulánico);
- corticoterapia sistémica de breve duración (metilprednisolona: 1 mg/kg/24 horas durante varios días).

> **“** *Punto importante*
>
> El acceso lateral de la laringe puede realizarse pasando por la membrana tirohioidea o por tirotomía lateral. Ambas vías de acceso se utilizan poco en los tumores benignos, pero son necesarias en los tumores vasculares, voluminosos o sólidos, y cuando no pueda obtenerse una correcta exposición endolaríngea.

■ Indicaciones

Papilomatosis laríngea

La papilomatosis laríngea es a la vez un trastorno infrecuente y el más común de los tumores benignos de la laringe infantil.

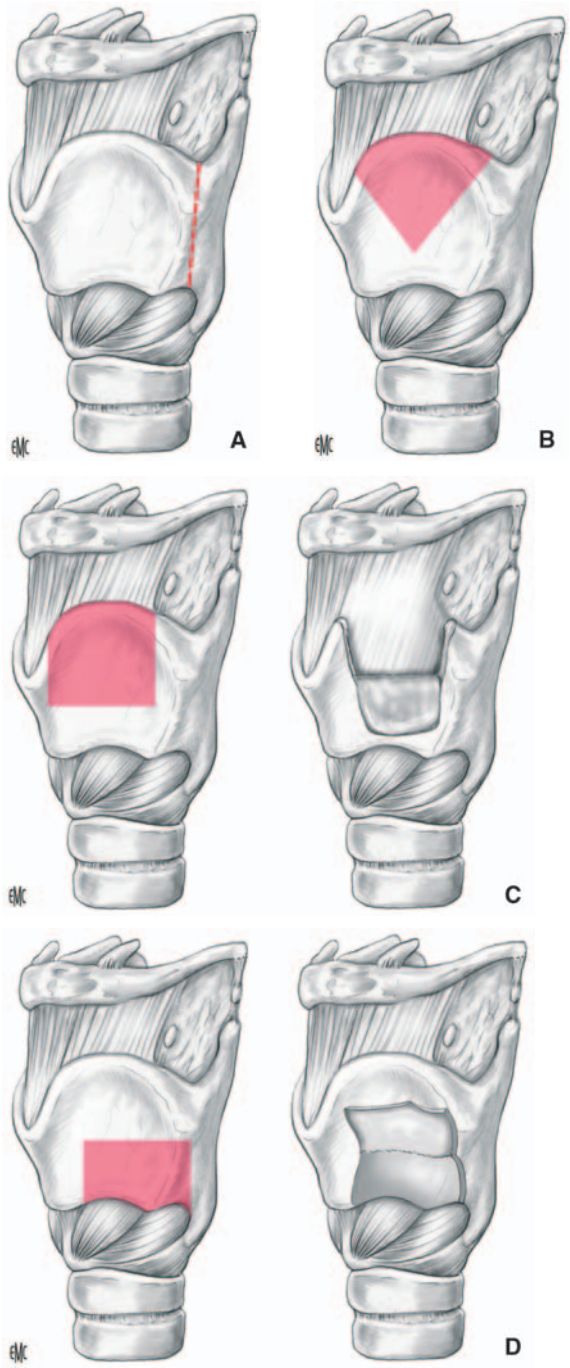

Figura 5. Variantes de las tirotomías.
A. Según Lewis, sección vertical de la lámina tiroidea.
B. Según Thome, resección de un triángulo cartilaginoso con vértice inferior.
C. Según Malis, realización de una ventana cartilaginosa con charnela inferior.
D. Según Netterville, realización de una ventana con charnela superior.

Se trata de una enfermedad de predominio masculino. El 66% de los casos aparece en la edad pediátrica, constituyendo la papilomatosis laríngea juvenil, sobre todo antes de los 10 años de edad, y a veces antes de los 5 años. Las lesiones suelen desaparecer en la pubertad.

Existe una participación viral (virus del papiloma humano 6 u 11) en su patogenia. Se trata de una proliferación tumoral queratinizante benigna de tipo papilar. La localización de la papilomatosis es laríngea en el 90% de los casos; puede aparecer aislada o asociada a otras ubicaciones traqueobronquiales, pulmonares o rinofaringoesofágicas. En la laringe, el nivel glótico presenta lesiones de forma constante, con una extensión más frecuente a la subglotis que a la supraglotis. Existe un tipo localizado de evolución lenta y una forma difusa de evolución rápida [22].

La evolución es imprevisible: formas benignas con recidivas espaciadas y curación tras varias sesiones de exéresis, formas persistentes, formas agresivas causantes de problemas respiratorios que a veces requieren una traqueotomía (responsable a su vez de proliferación papilomatosa [23] que requiere múltiples intervenciones), de cicatrices y de sinequias. Existen formas que se manifiestan por una disnea laríngea aguda [24].

Las complicaciones son: asfixia (en ocasiones con fallecimiento), complicaciones infecciosas pulmonares y a distancia, iatrogenia (sobre todo sinequias de la comisura anterior) y estenosis traqueales después de una traqueotomía prolongada (originan disfonía definitiva y disnea) [25]. En los adultos puede producirse una transformación maligna, pero es muy infrecuente [26, 27]. Se han descrito casos de contaminación del personal quirúrgico, lo que obliga a una protección mediante mascarillas adaptadas al uso del láser y con microporos [28].

Tratamiento

El objetivo del tratamiento es doble: desobstrucción laríngea y erradicación del papiloma.

Los medios terapéuticos son quirúrgicos (instrumentales) y médicos.

Tratamientos médicos

Su puesta en práctica es difícil: interferón e inmunoterapia mediante autovacuna preparada a partir de un extracto proteico extraído de fragmentos de papilomas obtenidos mediante laringoscopia directa.

Tratamiento quirúrgico

Se basa en la exéresis de las lesiones por vía endoscópica.

En ocasiones, la anestesia general es complicada en caso de obstrucción de las vías respiratorias infantiles. La ventilación «jet» tiende a reemplazar la intubación endotraqueal, pues permite una buena visibilidad del campo quirúrgico, aunque no está exenta de riesgos, sobre todo de barotraumatismo [29]. Algunos autores realizan la intervención en ventilación espontánea o en apnea [29]. La decorticación (exéresis con pinza) de las lesiones laríngeas es el método más sencillo. Permite el diagnóstico histológico, pero no es el más eficaz para evitar la recidiva. La técnica es hemorrágica, lo que dificulta la apreciación de los límites exactos de las lesiones. La exéresis debe afectar al tejido tumoral friable, sin lesionar los tejidos vecinos normales. El ligamento vocal está amenazado, y existe un riesgo de provocar cicatrices fibrosas: sinequias cordales anterior o posterior y estenosis laríngea.

El tratamiento con láser de CO_2 resulta interesante, al ser menos hemorrágico que la exéresis con pinza, y origina menos edema [30]. El láser realiza una destrucción in situ de los tejidos, lo que evita su diseminación hacia el árbol respiratorio. Se aconseja emplear un sistema de aspiración de humos y de los productos de destrucción generados por el láser, para conservar un campo de visión exento de humo y evitar la infección por las partículas virales del personal presente en el quirófano, así como de los tejidos sanos vecinos. El láser de CO_2 se utiliza con una potencia de 10-15 W en disparo continuo o de 50-80 W en pulsos de 8-10 segundos [31]. El uso de *microspots* y de energías inferiores a 5 W o de modos de disparo fraccionado permitiría disminuir las secuelas y obtener mejores resultados. La cicatrización sería menos fibrosa y produ-

ciría menos sinequias o estenosis. Algunos autores emplean el láser dirigido por una fibra orientable (láser de Nd-YAG o KTP, o láser de diodo) [32].

Algunos equipos han reemplazado el uso del láser por el empleo de un microdesbridador para la ablación de las lesiones papilomatosas infantiles [29, 33].

El uso de sustancias antimitóticas, en instilación local o más bien en inyección sobre el sitio de exéresis tras la extirpación con láser o instrumental, puede ser interesante para las papilomatosis muy recidivantes [34-36]. Las inyecciones intracordales de cidofovir aumentarían la tasa de respuesta completa o el intervalo entre las intervenciones quirúrgicas (en el 61% de los casos según Schraff et al [29] y en el 79% según Lee y Rosen [37]).

Se puede recurrir a la traqueotomía en caso de disnea, aunque debe evitarse a toda costa, pues conlleva un riesgo de difusión de la papilomatosis al árbol respiratorio, al trayecto de la traqueotomía y a la piel, así como un riesgo de estenosis laríngea o traqueal. Es preferible realizar una intubación y una desobstrucción, sabiendo que la intubación puede asimismo favorecer una migración tumoral al árbol respiratorio.

Indicaciones

Papilomatosis benigna

La exéresis mediante el láser de CO_2 es el mejor método.

Papilomatosis extensa o recidivante

Se requiere un tratamiento médico como complemento de la exéresis endoscópica. Ésta se realiza mediante pinza para extirpar las formaciones papilomatosas exofíticas y con láser para la base de implantación de los papilomas, evitando realizar una exéresis demasiado amplia para no provocar secuelas cicatriciales. La mitomicina C podría disminuir la frecuencia de las sinequias anteriores [38]. Conviene evitar la multiplicación de las exéresis laríngeas, aunque deba mantenerse una disfonía en ocasiones significativa [39]. El láser es un instrumento preciso, pero no es curativo.

La traqueotomía se evita al realizar las desobstrucciones con láser a demanda, en función de las recidivas.

Resultados

Son muy variables: curación total en el 43% de los casos, mejoría significativa en el 40% y fracasos en el 17% (pero con una desaparición de las lesiones en la pubertad para un gran número de ellos y, en especial, retirada de la traqueotomía en el 80% de los niños traqueotomizados).

Quistes laríngeos [40]

Se clasifican en dos grupos.

Quistes de conducto o de retención

Pueden aparecer en todos los niveles de la laringe, y proceden de la obstrucción de los conductos de las glándulas mucosas. Suelen ser de pequeño tamaño y superficiales. Su tratamiento se realiza sobre todo por vía endoscópica. La intervención consiste en practicar una incisión con aspiración del contenido, una marsupialización o una exéresis de todo el quiste.

Quistes saculares

Se desarrollan a partir del sáculo laríngeo, y pueden ser congénitos o adquiridos. Estos quistes se dividen en dos grupos, según la clasificación de Desanto et al [41]: quistes anteriores y laterales. No obstante, esta clasificación no diferencia los quistes congénitos de los demás. Forte et al [42] proponen una nueva clasificación para los quistes congénitos que se basa en su estudio histológico,embriológico y su localización. Esta clasificación divide los quistes en dos grupos: tipo I (limitados a la laringe) y tipo II (extendidos fuera de la laringe).

Esta enfermedad se encuentra por igual en niños y en adultos. Desde el punto de vista histórico, Holinger et al [43] propusieron en 1978 la aspiración con aguja del contenido intraquístico como tratamiento inicial en los casos pediátricos. Sin embargo, la recidiva era muy frecuente, porque casi nunca se lograba la obliteración completa del quiste, por lo que surgió la idea de abrirlo de forma amplia. El láser se utilizaba como complemento de la marsupialización. Este tratamiento requería numerosos procedimientos, con la realización de una traqueotomía en el mismo acto quirúrgico. En 1992, Civantos y Holinger [44] observaron que, en nueve pacientes diagnosticados de quiste lateral de la laringe, era necesaria una media de seis tratamientos por vía endoscópica. Ante la frecuencia de estas recidivas después del tratamiento endoscópico, Ward et al [14] propusieron realizar, tras uno o dos fracasos por dicha vía, un acceso cervical para asegurar la resección completa del quiste. Por último, Forte et al [42] proponen, en los quistes congénitos, una vía endoscópica para los de tipo I y una externa para los de tipo II.

En los adultos, los distintos autores siguen siendo favorables a un tratamiento por vía endoscópica de estos quistes. De Santo et al [41] sólo describen un caso de recidiva después del tratamiento de 29 quistes anteriores en adultos. Asimismo, Holinger et al [43], en 22 pacientes, no han tenido recidivas en el tratamiento de los quistes anteriores por vía endoscópica para los casos de quistes laterales, aunque recomiendan una vía de acceso externa, como Thabet y Kotob [45] y Malis y Seid [20]. Por el contrario, Hogikyan y Bastian [46] han tratado siete quistes laterales voluminosos por vía endoscópica, y no describen recidivas. De hecho, no existe un verdadero consenso en la bibliografía, por lo que al parecer se puede emplear la vía endoscópica o la cervical para tratar este tipo de lesión.

Laringoceles

La clasificación que se mantiene para los laringoceles es la de Holinger et al [43]. Se dividen en internos, externos (excepcionales) y mixtos (con ambos componentes). El tratamiento de estas lesiones es quirúrgico. Según la mayoría de los autores [18, 41, 43, 47], la vía externa parece preferible a la endoscópica para la exéresis definitiva, en especial en los adultos. El laringocele se diseca lo más cerca posible de su cuello y, tras ligarlo , se secciona. Es obligatorio realizar de forma sistemática un estudio endoscópico laríngeo completo, sobre todo del ventrículo con biopsias, antes de la exéresis quirúrgica del laringocele, a fin de descartar un cáncer responsable del mismo por bloqueo del orificio. La vía cervical parece ser el acceso preferido para el tratamiento de los laringoceles, pero algunos autores utilizan el acceso endoscópico [48-51]. Deben destacarse los laringoceles secundarios a la cirugía laríngea parcial supracricoidea, cuyo tratamiento se basa en la marsupialización por vía endoscópica.

Tumores vasculares

Granulomas [52, 53]

Los granulomas son los tumores vasculares más frecuentes de la laringe (Fig. 6). Son secundarios a factores irritantes crónicos de la mucosa o a lesiones laríngeas postintubación o postraumáticas. El tratamiento consiste en eliminar los factores irritantes, en especial el reflujo gastroesofágico [54]. Estos granulomas

Figura 6. Visión endoscópica de un granuloma situado en la parte posterior de la cuerda vocal derecha.

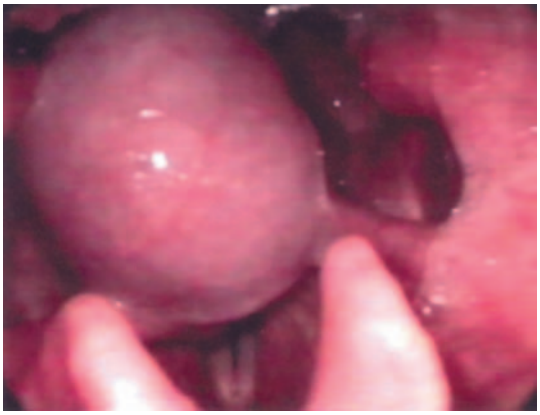

Figura 7. Visión endoscópica de un tumor muscular: leiomioma implantado sobre la parte lateral derecha de la epilaringe.

no son obstructivos, por lo que no se realiza tratamiento endoscópico. Sin embargo, puede efectuarse una exéresis con láser para hacer un estudio anatomopatológico ante un aspecto sospechoso del granuloma.

Angiomas o hemangiomas [55-57]

Angioma inmaduro del lactante

Su tratamiento es sintomático, ya que estos angiomas involucionan de forma espontánea. En los episodios evolutivos se administra un tratamiento corticoideo. Si existe disnea, se realiza la intubación en el momento agudo. El tratamiento por vía endoscópica o quirúrgica (intervención de ampliación laríngea, traqueolaringofisura de Evans) puede proponerse cuando no es posible la extubación y si el angioma persiste más allá de 18-24 meses.

Angioma maduro

Se trata de un angioma no involutivo que es infrecuente en la laringe. Se recomienda la abstención terapéutica para los de pequeño tamaño y la cirugía laríngea parcial tras embolización selectiva si existe un pedículo arterial nutricio principal.

Linfangiomas

El linfangioma laríngeo aislado es infrecuente. En general se trata de un linfagioma difuso cervical que se extiende a la laringe. El tratamiento quirúrgico se revela muy complicado, ya que la recidiva es casi sistemática en caso de resección limitada. Las resecciones totales son difíciles de realizar, sobre todo en los niños, ya que son demasiado mutilantes.

Tumores musculares [58, 59]

Rabdomiomas

El tratamiento de este tipo de tumor consiste en una exéresis completa, que será lo más conservadora posible. La vía cervical es la más apropiada.

Leiomiomas y leiomioblastomas (Fig. 7)

Son tumores excepcionales. Su tratamiento se basa en la exéresis completa por vía endoscópica o externa.

Lipomas

Aparecen sobre todo en la epilaringe y en la epiglotis en el caso de los tumores de desarrollo extrínseco, y de forma más frecuente en las bandas ventriculares en los de desarrollo intrínseco. El tratamiento quirúrgico se realiza por vía cervical, o bien por endoscopia mediante resección con láser de CO_2 [60]. El objetivo es eliminar todo el lipoma para evitar la recidiva.

Tumores glandulares [61, 62]

Adenoma pleomorfo

Sólo se han descrito 30 casos en la literatura. Estos tumores se desarrollan a partir de las glándulas salivales accesorias presentes en la laringe. Los problemas de este tipo de tumor son: la recidiva, si se abre la cápsula, y la malignización a largo plazo. Es preciso realizar una cirugía amplia por vía externa, lo que implica efectuar intervenciones del tipo de la laringectomía parcial.

Oncocitoma

Debido a la ausencia de malignidad y a su aspecto quístico, el tratamiento consiste en una exéresis simple, bien por endoscopia, bien por vía cervical.

Tumores neurales [16, 63-68]

Schwannoma solitario

Se estima que supone el 1,5% de los tumores benignos, y su tratamiento es quirúrgico por resección submucosa y extracapsular. La clave del éxito terapéutico se basa en la resección completa del tumor conservando por completo las funciones laríngeas. Es obligatorio realizar un acceso cervical, que estará en función de la localización tumoral: tirotomía lateral o faringotomía lateral si el tumor se extiende al receso piriforme. La vía endoscópica se reserva a los tumores de pequeño tamaño.

Neurofibroma

Es un tumor aún más infrecuente (0,5%) y, a diferencia del schwannoma solitario, aparece en el cuadro de una neurofibromatosis de tipo I. Se trata de un tumor no encapsulado que puede adherirse a los músculos, con riesgo de recidiva. En el 10% de los casos se observa una transformación maligna en neurosarcoma. Es obligatorio realizar una cirugía laríngea parcial, y el tipo de intervención depende de la localización tumoral en la laringe.

Tumores de células granulosas de Abrikossoff

La afectación laríngea corresponde al 0,4% de los tumores laríngeos benignos. Se trata de tumores originados en la célula de Schwann, cuyo aspecto macroscópico es el de una masa polipoide, sésil, blanda, con la mucosa normal. El tratamiento se basa en la exéresis local, por vía endoscópica o cervical, según la localización y el tamaño del tumor. La tasa de recidiva local es del 2-8%, y es obligatorio realizar una exéresis lo más completa posible.

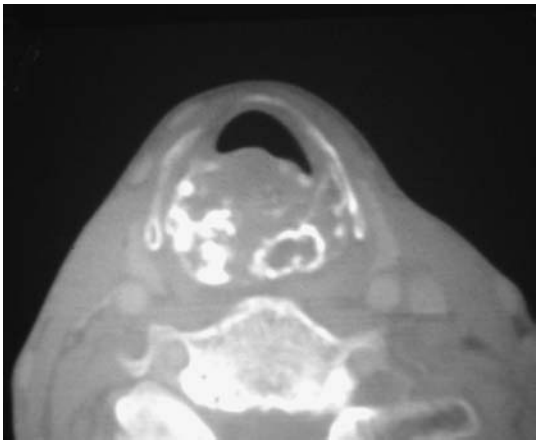

Figura 8. Condroma de cricoides, TC de laringe en proyección axial que pasa por el tumor.

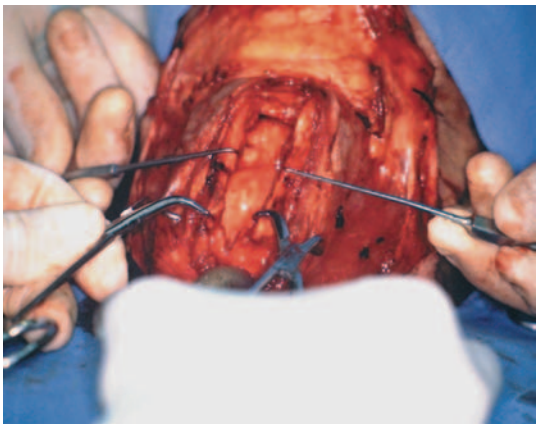

Figura 9. Condroma de cricoides: acceso por vía anterior; abertura medial del cartílago tiroides, del cricoides y de los primeros anillos traqueales.

Paragangliomas [69, 70]

Son tumores neuroendocrinos benignos del sistema parasimpático que derivan de la cresta neural.

Resulta obligatorio realizar un tratamiento quirúrgico de estos tumores por vía cervical, porque es la única que permite la exéresis completa y el control de la hemorragia por ligadura previa de la arteria laríngea superior. La resección por vía endoscópica no permite un control de la hemorragia, y la recidiva es frecuente.

Tumores cartilaginosos [71-74]

La localización habitual de estos tumores (200 casos descritos en la bibliografía) se sitúa en el 70% de los casos en el sello cricoideo (Fig. 8), en el 20% en la epiglotis y en el resto en el aritenoides. El tratamiento es quirúrgico por excisión completa del condroma. El acceso clásico es una vía anterior, con abertura del arco anterior del cricoides y de los primeros anillos traqueales (Fig. 9). Tras la incisión de la mucosa que cubre el condroma, éste se extirpa por enucleación asociada a un legrado hasta la zona sana, conservando el pericondrio y la estructura del cricoides. Es necesaria una calibración endolaríngea para aproximar la mucosa y el pericondrio y evitar así una estenosis. Si se precisa resecar el cricoides, no se debe sobrepasar la mitad del anillo cricoideo. Más allá, la única solución terapéutica posible es la laringectomía total. La exéresis por vía endoscópica es posible en los condromas limitados de pequeño tamaño

Depósitos de amiloide [52]

Son depósitos de proteínas fibrilares que se localizan sobre todo en el nivel supraglótico de la laringe. El tratamiento consiste en eliminar la totalidad de la lesión, conservando todas las funciones laríngeas. La exéresis se realiza por vía endoscópica o cervical, pero las recurrencias son frecuentes, lo que requiere múltiples intervenciones.

Conclusión

El tratamiento de los tumores laríngeos benignos se basa sobre todo en las técnicas de cirugía endoscópica con el empleo del láser o de microinstrumental. Estas técnicas de exéresis por las vías naturales permiten tratar las lesiones más frecuentes dentro de las enfermedades laríngeas benignas, que están representadas por la papilomatosis, los quistes y los laringoceles. Los demás tumores, que siguen siendo poco comunes [75] y que se describen prácticamente como casos aislados en la bibliografía, se benefician también de las posibilidades terapéuticas que ofrece la vía endoscópica. No obstante, ante un tumor voluminoso y sólido, vascular o adherido a los planos profundos con un riesgo significativo de recidiva, se requiere una vía de acceso cervical con abertura laríngea por vía lateral. Por último, de forma excepcional, se deben realizar técnicas de cirugía laríngea parcial, de forma semejante a las intervenciones de los tumores laríngeos malignos [76].

Bibliografía

[1] Giovanni A, Remacle M, Robert D. Phonochirurgie des tumeurs bénignes des cordes vocales. *Encycl Méd Chir* (Elsevier SAS, Paris), Techniques chirurgicales - Tête et cou, 46-350, 2000: 16p.

[2] Jako GJ. Laser surgery of the vocal cords. An experimental study with carbon dioxide lasers on dogs. *Laryngoscope* 1972; **82**:2204-15.

[3] Jako GJ. Laryngoscope for microscopic observation, surgery and photography. *Arch Otolaryngol* 1970;**91**:196-9.

[4] Bourgain JL, Desruennes E, Fischler M, Ravussin P. Transtracheal high frequency jet ventilation for endoscopic airway surgery: a multicentre study. *Br J Anaesth* 2001;**87**: 870-5.

[5] Bourgain JL, McGee K, Cosset MF, Bromley L, Meistelman C. Carbon dioxide monitoring during high frequency jet ventilation for direct laryngoscopy. *Br J Anaesth* 1990;**64**:327-30.

[6] Stern Y, McCall JE, Willging JP, Mueller KL, Cotton RT. Spontaneous respiration anesthesia for respiratory papillomatosis. *Ann Otol Rhinol Laryngol* 2000;**109**:72-6.

[7] Peytral C. *Le laser en ORL. Monographie n°12 du CCA Wagram*. CCA Wagram; 1989.

[8] Romanet P, Morizot B. Les accidents et les incidents de l'utilisation du laser CO_2 en ORL. In: *Le laser en ORL. Rapport de la SFORL*. Paris: Arnette; 1993. p. 78-82.

[9] Snow JC, Norton ML, Saluja TS, Estalinao AF. Fire hazard during CO_2 laser microsurgery on the larynx and trachea. *Anesth Analg* 1976;**55**:146-7.

[10] Edelist G, Alberti PW. Anesthesia for CO_2 laser surgery of the larynx. *J Otolaryngol* 1982;**11**:107-10.

[11] Benninger MS. Microdissection of microspot CO_2 laser for limited vocal fold benign lesions: a prospective randomized trial. *Laryngoscope* 2000;**110**:1-7.

[12] Rouvière H, Delmas A. Anatomie humaine. Paris: Masson. (p. 289-90).

[13] Montgomery WW. *Surgery of the larynx, trachea, oesophagus, and neck*. Philadelphia: WB Saunders; 2000.

[14] Ward RF, Jones J, Arnold JA. Surgical management of congenital saccular cysts of the larynx. *Ann Otol Rhinol Laryngol* 1995;**104**:707-10.

[15] Rubin JS, Silver CE. Surgical approach to submucosal lesions of the supraglottic larynx: the supero-lateral thyrotomy. *J Laryngol Otol* 1992;**106**:416-9.
[16] Sanghvi V, Lala M, Borges A, Rodrigues G, Pathak KA, Parikh D. Lateral thyrotomy for neurilemmoma of the larynx. *J Laryngol Otol* 1999;**113**:346-8.
[17] Myssiorek D, Madnani D, Delacure MD. The external approach for submucosal lesions of the larynx. *Otolaryngol Head Neck Surg* 2001;**125**:370-3.
[18] Thome R, Thome DC, De la Cortina RA. Lateral thryrotomy approach on the paraglottic space for laryngocele resection. *Laryngoscope* 2000;**110**:447-50.
[19] Lewis DD. Discussion on ventricle of larynx. *Ann Otol Rhinol Laryngol* 1914;**24**:129-38.
[20] Malis DJ, Seid AB. Fold-down thyroplasty: a new approach for congenital lateral cysts. *Laryngoscope* 1998;**108**:941-3.
[21] Netterville JL, Coleman JR, Chang S, Rainey CL, Reinisch L, Ossoff RH. Lateral laryngotomy for the removal of Teflon granuloma. *Ann Otol Rhinol Laryngol* 1998;**107**:735-44.
[22] Cole RR. Tracheotomy in children with recurrent respiratory papillomatosis. *Head Neck* 1989;**11**:226-30.
[23] Reeves WC, Ruparelia SS, Swanson KI, Derkay C, Marcus A, Unger ER. National registry for juvenile-onset recurrent respiratory papillomatosis. *Arch Otolaryngol Head Neck Surg* 2003;**129**:976-82.
[24] Tovone XG, Rasamoelisoa JM, Rakoto F, Rakotovoa F, Ramialiharisoa A, Rakotoarimanana DR. Pièges diagnostiques d'une dyspnée aiguë obstructive de l'enfant. *Arch Inst Pasteur Madagascar* 2000;**66**:65-7.
[25] Lindman JP, Gibbons MD, Morlier R, Wiatrak BJ. Voice quality of prepubescent children with quiescent recurrent respiratory papillomatosis. *Int J Pediatr Otorhinolaryngol* 2004;**68**:529-36.
[26] Dallimore NS. Squamous bronchial carcinoma arising in a case of multiple juvenile papillomatosis. *Thorax* 1985;**40**: 797-8.
[27] Matsuba HM, Thawley SE, Spector GJ, Pikul FJ. Laryngeal epidermoid carcinoma associated with juvenile laryngeal papillomatosis. *Laryngoscope* 1985;**95**:1264-6.
[28] Kashima HK, Kessis T, Mounts P, Shah K. Polymerase chain reaction identification of human papillomavirus DNA in CO_2 laser plume from recurrent respiratory papillomatosis. *Otolaryngol Head Neck Surg* 1991;**104**:191-5.
[29] Schraff S, Drekay CS, Burke B, Lawson L. American Society of Pediatric Otolaryngology member's experience with recurrent respiratory papillomatosis and the use of adjuvant therapy. *Arch Otolaryngol Head Neck Surg* 2004;**130**: 1039-42.
[30] Dedo H, Jackler RK. Laryngeal papillomas: results of treatment with CO_2 laser and podophyllum. *Ann Otol Rhinol Laryngol* 1982;**91**:425-30.
[31] Traissac L, Devars F, Petit J, Portmann D, Papaxanthos M, Benchagroun L, et al. Résultat du traitement de la papillomatose juvénile du larynx. À propos de 158 cas. *Rev Laryngol Otol Rhinol (Bord)* 1987;**108**:21-4.
[32] Janda P, Leunig A, Sroka R, Betz C, Rasp G. Preliminary report of endolaryngeal and endotracheal laser surgery of juvenile-onset recurrent respiratory papillomatosis by Nd-YAG laser and a new fibre guidance instrument. *Otolaryngol Head Neck Surg* 2004;**131**:44-9.
[33] Patel N, Rowe M, Tunkel D. Treatment of recurrent respiratory papillomatosis in children with microdebrideur. *Ann Otol Rhinol Laryngol* 2003;**112**:7-10.
[34] Chung BJ, Akst LM, Koltai PJ. 24-month follow-up of intralesional cidofovir protocol for pediatric RRP. *Otolaryngol Head Neck Surg* 2004;**131**:221-2.
[35] Horcasitas RA. Intralesional cidofovir in laryngeal papillomatosis. *Otolaryngol Head Neck Surg* 2004;**131**:281.
[36] Mandell DL, Arjmand EM, Kay DJ, Cassebrant ML, Rosen CA. Intralesional cidofovir for pediatric recurrent respiratory papillomatosis. *Arch Otolaryngol Head Neck Surg* 2004;**130**:1319-23.
[37] Lee AS, Rosen CA. Efficacity of cidofovir injection for the treatment of recurrent respiratory papillomatosis. *J Voice* 2004;**18**:551-6.
[38] De Mones E, Lagarde F, Hans S, Menard M, Laccoureye O, Brasnu D. Mitomycine C : prévention et traitement des synéchies glottiques antérieures. *Ann Otolaryngol Chir Cervicofac* 2004;**121**:229-34.
[39] Derkay CS, Hester RP, Burke B, Carron J, Lawson L. Analysis of a staging assessment system for prediction of surgical interval in recurrent respiratory papillomatosis. *Int J Pediatr Otorhinolaryngol* 2004;**68**:1493-8.
[40] Thomassin JM, Epron JP, Robert D. Kystes du larynx et laryngocèles. *Encycl Méd Chir* (Elsevier SAS, Paris), Oto-rhino-laryngologie, 20-695-A-10, 1996: 5p.
[41] De Santo LW, Devine KD, Weiland LH. Cysts of the larynx: classification. *Laryngoscope* 1970;**80**:145-76.
[42] Forte V, Fuoco G, James A. A new classification system for congenital laryngeal cysts. *Laryngoscope* 2004;**114**:1123-7.
[43] Holinger LD, Barnes DR, Smid LJ, Holinger PH. Laryngocele and saccular cysts. *Ann Otol Rhinol Laryngol* 1978;**87**: 675-85.
[44] Civantos FJ, Holinger LD. Laryngoceles and saccular cysts in infants and children. *Arch Otolaryngol Head Neck Surg* 1992; **118**:296-300.
[45] Thabet MH, Kotob H. Lateral saccular cyst of the larynx. Aetiology, diagnosis and management. *J Laryngol Otol* 2001; **115**:293-7.
[46] Hogikyan ND, Bastian RW. Endoscopic CO_2 laser excision of large or recurrent laryngeal saccular cysts in adults. *Laryngoscope* 1997;**107**:260-5.
[47] Baker HL, Baker SR, McClatchey KD. Manifestations and management of laryngoceles. *Head Neck Surg* 1982;**4**:450-6.
[48] Booth JB, Birck HG. Operative treatment and postoperative management of saccular cyst and laryngocele. *Arch Otolaryngol Head Neck Surg* 1981;**107**:500-2.
[49] Frederick FJ. Endoscopic microsurgical excision of internal laryngocele. *J Otolaryngol* 1985;**14**:163-6.
[50] Verret DJ, De Fatta RJ, Sinard R. Combined laryngocele. *Ann Otol Rhinol Laryngol* 2004;**113**:594-6.
[51] Martinez Devesa P, Ghufoor K, Llyod S, Howard D. Endoscopic CO_2 laser managent of laryngocele. *Laryngoscope* 2002;**112**:1426-30.
[52] Périé S, MoineA, Lacau St Guily J. Tumeurs bénignes du larynx. *Encycl Méd Chir* (Elsevier SAS, Paris), Oto-rhino-laryngologie, 20-700-A-10, 1996: 6p.
[53] Fechner RE, Cooper PH, Mills. Pyogenic granuloma of the larynx and trachea. A causal and pathologic misnomer for granulation tissue. *Arch Otolaryngol* 1981;**107**:30-2.
[54] Ylitalo R, Ramel S. Extraesophageal reflux in patients with contact granuloma: a prospective controlled study. *Ann Otol Rhinol Laryngol* 2002;**111**(5Pt1):441-6.
[55] Aubry K, Orsel S, Burguet M, Chapot R, Labrousse F, Bessede JP, et al. Malformation veineuse laryngée de l'adulte : à propos d'un cas. *Rev Laryngol Otol Rhinol (Bord)* 2004;**125**: 59-63.
[56] Van Den Abbeele T. Malformations congénitales du larynx. *Encycl Méd Chir* (Elsevier SAS, Paris), Oto-rhino-laryngologie, 20-631-A-10, 2005: 10p.
[57] Klap P, Reizine D, Monteil JP, Despreaux G, Hadjean E, Merland JJ, et al. Tumeurs et malformations vasculaires du larynx : aspects angiographiques et indications thérapeutiques. *Ann Otolaryngol Chir Cervicofac* 1984;**101**: 579-83.
[58] Winther LK. Rhabdomyoma of the hypopharynx and larynx: report of two cases and review of the literature. *J Laryngol Otol* 1976;**90**:1041-51.
[59] Johansen EC, Illum P. Rhabdomyoma of the larynx: a review of the literature with a summary of previously described cases of rhabdomyoma of the larynx and a report of a new case. *J Laryngol Otol* 1995;**109**:147-53.
[60] Jungehulsing M, Fischbach R, Pototsching C, Eckel HE, Damm M. Rare benign tumours: laryngeal and hypopharyngeal lipomata. *Ann Otol Rhinol Laryngol* 2000; **109**:301-5.
[61] Som PM, Patel S, Nakagawa H, Anderson PJ. Benign pleomorphic adenoma of the larynx: a case report. *Ann Otol Rhinol Laryngol* 1979;**88**:112-4.
[62] Dubey SP, Banerjee S, Ghosh LM, Roy S. Benign pleomorphic adenoma of the larynx: a case and review and analysis of 20 additional cases in the literature. *Ear Nose Throat J* 1997;**76**:548-50 (552, 554-7).

[63] Rosen FS, Pou AM, Quinn FB. Obstructive supraglottic schwannoma: a case report and review of the literature. *Laryngoscope* 2002;**112**:997-1002.
[64] Cadoni G, Bucci G, Corina L, Scarano F, Almadoni G. Schwannoma of the larynx presenting with difficulty swallowing. *Otolaryngol Head Neck Surg* 2000;**122**:773-4.
[65] Garabedian EN, Ducroz V, Ayache D, Triglia JM. Results of partial laryngectomy for benign neuro tumors of the larynx in children. *Ann Otol Rhinol Laryngol* 1999;**108**:666-71.
[66] Rahbar R, Irons MB, McGill JJ, Healy GB. The biology and management of laryngeal neurofibroma. *Arch Otolaryngol Head Neck Surg* 2004;**130**:1400-6.
[67] Bozec A, Dassonville O, Poissonnet G, Ndiaje M, Demard F. Schwannome laryngé : à propos d'un cas. *Ann Otolaryngol Chir Cervicofac* 2003;**120**:312.
[68] Al-Otrieschan AJ, Mahasin ZZ, Gangopadhyay K, al-Dayel F, Jamshed A. Schwannoma of the larynx: two cases reports and review of the literature. *J Otolaryngol* 1996;**25**:412-5.
[69] Ferlito A, Barnes L, Wenig BM. Identification, classification, treatment, and prognosis of laryngeal paraganglioma. Review of the literature and eight new cases. *Ann Otol Rhinol Laryngol* 1994;**103**:525-36.
[70] Delgaudio JM, Muller S. Diagnosis and treatment of supraglottic laryngeal paraganglioma: a report of a case. *Head Neck* 2004;**26**:94-8.
[71] Damiani KK, Tucker HM. Chondroma of the larynx. *Arch Otolaryngol* 1981;**107**:399-402.
[72] Jones DA, Dillard SC, Bradford CR, Wolf GT, Prince ME. Cartilaginous tumours of the larynx. *J Otolaryngol* 2003;**32**: 332-7.
[73] Thome R, Thome DC, De la Cortina RA. Long-term follow-up of cartilaginous tumors of the larynx. *Otolaryngol Head Neck Surg* 2001;**124**:624-40.
[74] Ozlugedik S, Tuncel U, Han U, Tezzer MS, Unal A. Laryngeal chondroma: a rare neck tumor in pediatric age. *Int J Pediatr Otolaryngol* 2004;**68**:1551-5.
[75] Raji A, Mahtar M, Atlassi B, Essaadi M, Detsouli M, Kadiri F, et al. Les tumeurs bénignes rares du larynx : à propos de 17 cas. *Rev Laryngol Otol Rhinol* 2001;**122**:245-8.
[76] Piquet JJ. Laryngectomies partielles, subtotales et totales. *Encycl Méd Chir* (Elsevier SAS, Paris), Techniques chirurgicales - Tête et cou, 46-360, 1993: 13p.

C. Conessa, Médecin en chef, professeur agrégé.
S. Hervé, Médecin en chef, spécialiste.
E. Roguet, Médecin en chef, spécialiste.
J. Gauthier, Médecin principal, assistant.
J.-L. Poncet, Médecin chef des services, professeur agrégé (orl.vdg@dial.oleane.com).
Service d'ORL et de chirurgie de la face et du cou, Hôpital d'instruction des Armées du Val-de-Grâce, 74, boulevard de Port-Royal, 75005 Paris, France.

Cualquier referencia a este artículo debe incluir la mención del artículo original: Conessa C., Hervé S., Roguet E., Gauthier J., Poncet J.-L. Chirurgie des tumeurs bénignes du larynx. EMC (Elsevier SAS, Paris), Techniques chirurgicales - Tête et cou, 46-410, 2005.

Disponible en www.emc-consulte.com (sitio en francés)
Título del artículo: **Chirurgie des tumeurs bénignes du larynx**

Algoritmos · Ilustraciones complementarias · Vídeos / Animaciones · Aspectos legales · Información al paciente · Informaciones complementarias · Autoevaluación